

# Trombóza esovitého splavu a vnitřní jugulární žíly v souvislosti se středoušním zánětem: kazuistika a přehled

J. Mártonová<sup>1</sup>, I. Šejna<sup>2</sup>, A. Čoček<sup>2</sup>

<sup>1</sup>Nemocnice Rudolfa a Stefánie Benešov, a.s., Oddělení otorhinolaryngologie, Benešov, Česká republika

<sup>2</sup>Fakultní nemocnice Královské Vinohrady, Klinika otorhinolaryngologie, Praha, Česká republika

## | Úvod

Cílem prezentace je poukázat na problematiku trombóz nitrolebních splavů, které (díky své relativní vzácnosti, variabilní klinické symptomatologii a různorodosti rizikových faktorů) mohou činit diagnostické obtíže.

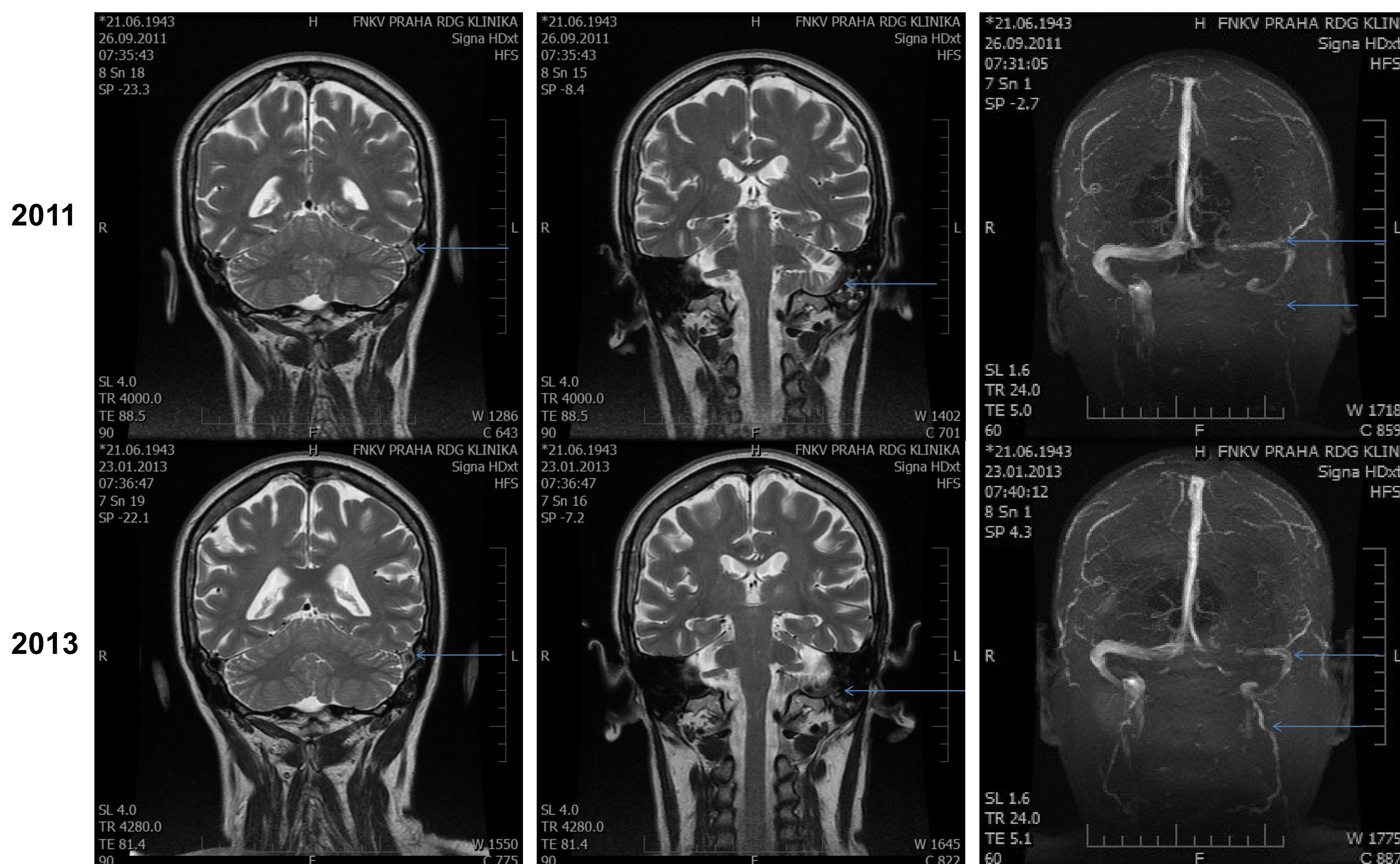
## | Metody

Kazuistické sdělení vypovídá o 68 - leté ženě, která byla odeslána na ORL kliniku FNKV pro 2 měsíce trvající levostrannou nedoslýchavost.

- vzniku nedoslýchavosti předcházely záněty středouší vlevo, který byly ambulantním ORL specialistou léčen paracentézou a perorálními antibiotiky
- při vyšetření byl zjištěn fyziologický otomikroskopický nálezn a na audiogramu levostranná lehká pankochleární percepční vada
- BERA vyšetření prokázalo prodloužení V. vlny vlevo o 0,6 ms při intenzitě stimulu 70-80 dB
- nukleární magnetická rezonance mozku zobrazila pozánětlivé změny v levé pyramidě kosti skalní a trombózu esovitého splavu a vnitřní jugulární žíly vlevo
- neurologem navrhovanou antikoagulační terapii heparinem za hospitalizace pacientka odmítla, proto byla zahájena dlouhodobá warfarinizace
- hematologické vyšetření zjistilo hereditární trombofilní stav při Leidenské mutaci faktoru V
- kontrolní zobrazovací vyšetření magnetickou rezonancí prokázalo částečnou rekanalizaci trombózy splavů
- sluch se upravil po 2 týdnech warfarinizace zcela k normě

Tab. 1. Klinické dělení trombóz esovitého splavu (dle Chroboka a kol. Trombóza esovitého splavu – současný pohled na diagnostiku a léčbu. Cesk Slov Neurol N 2007; 70/103(4): 426)

Etiologie	Hyperkoagulace	Charakteristika pacienta
Infekční trombóza a OMCH s cholesteatomem	Neprokázána	Starší jedinci, imunokompromitovaní, DM
Infekční trombóza a akutní mastoiditis	Často prokázána	Děti
Neinfekční trombóza	Velmi často prokázána	Ženy, kuřačky, užívání kontraceptiv, gravidita



## | Zhodnocení

Trombóza esovitého splavu patří mezi dnes vzácné intrakraniální komplikace zánětu středního ucha. Často se vyskytuje v kombinaci s jinými intrakraniálními komplikacemi. Vzácný výskyt všech intrakraniálních komplikací zánětů středouší souvisí zejména s léčbou zánětů středouší účinnými antibiotiky. V současnosti tak převažují nezáánětlivé mozkové žilní trombózy, u nichž je třeba cíleně pátrat po přítomnosti trombofilního stavu.